



---

**RESUMO EXPANDIDO**

---

**ESTRATÉGIAS PARA RESULTADOS ESTÉTICOS SATISFATÓRIO NO EXPLANTE MAMÁRIO***STRATEGIES FOR SATISFACTORY AESTHETIC RESULTS IN BREAST EXPLANT*

Carlo Mognon Mattiello<sup>1</sup>  
Ricardo Votto Braga Junior<sup>2</sup>  
Evandro Luiz Mitri Parente<sup>2</sup>

**RESUMO**

**Introdução:** O aumento da procura por explante mamário nos consultórios fez cirurgiões plásticos se depararem com os obstáculos desta cirurgia. Os implantes causam atrofia no parênquima mamário a longo prazo e as alterações nas mamas são muito heterogêneas. O princípio maior da cirurgia é a preservação do máximo de tecido possível e o uso da lipoenxertia sempre que possível. Os tratamentos podem ser com lipoenxertia, mastopexia periareolar, vertical ou em T invertido. **Método:** Descrever a experiência dos autores com algumas estratégias para lidar com os desafios desta cirurgia. **Resultado:** Dividimos os pacientes em 3 subgrupos dependendo do grau de ptose (A, B ou C) e montamos um protocolo de tratamento para cada subgrupo. Pacientes sem ptose mamária podem fazer somente lipoenxertia; aqueles com ptose pequena mastopexia periareolar ou vertical; aqueles com ptose maior, mastopexia em T invertido. Sempre utilizamos a lipoenxertia subdérmica difusa, intra e submuscular. Montamos um esquema para facilitar a decisão dos locais a serem enxertados. **Discussão:** Poupar o máximo de tecido é crucial. Preferimos o uso de mastopexia com pedículo superior de Iyacir II nos casos de ptose maior pela maior segurança vascular. Esse pedículo preenche o polo superior, porém deixa o polo inferior achatado. Para resolver isso, utilizamos retalho de rotação dos pés dos pilares medial e lateral além da lipoenxertia subdérmica, intra e submuscular. A fixação do SIM é fundamental para estabilização da cicatriz horizontal e manutenção do resultado estético. **Conclusão:** A reconstrução mamária após explante requer do cirurgião muita criatividade e versatilidade nas técnicas para resultado satisfatório.

**Descritores:** Retalho. orelha. borda helicoidal.

**ABSTRACT**

**Introduction:** The increase in demand for breast explants in clinics has made plastic surgeons face the obstacles of this surgery. Implants cause long-term atrophy in the breast parenchyma and changes in the breasts are very heterogeneous. The main principle of surgery is the preservation of as much tissue as possible and the use of fat grafting whenever possible. Treatments can be with fat grafting, periareolar, vertical or inverted T mastopexy. **Method:** To describe the authors' experience with some strategies to deal with the challenges of this surgery. **Result:** We divided the patients into 3 subgroups depending on the degree of ptosis (A, B or C) and set up a treatment protocol for each subgroup. Patients without breast ptosis can only undergo fat grafting; those with small periareolar or vertical mastopexy ptosis; those with major ptosis, inverted T mastopexy. We always use diffuse subdermal, intra and submuscular fat grafting. We set up a scheme to facilitate the decision of the sites to be grafted. **Discussion:** Saving as much tissue as possible is crucial. We prefer the use of mastopexy with a superior pedicle of Iyacir II in cases of greater ptosis due to greater vascular safety. This pedicle fills the upper pole, but leaves the lower pole flat. To solve this, we used medial and lateral pillar foot rotation flap in addition to subdermal, intra and submuscular fat grafting. SIM fixation is essential for stabilizing the horizontal scar and

---

<sup>1</sup> Cirurgião Plástico. Membro Associado da SBCP

<sup>2</sup> Cirurgião Plástico. Membro Titular da SBCP



maintaining the aesthetic result. Conclusion: Breast reconstruction after explantation requires a lot of creativity and versatility from the surgeon for a satisfactory result.

*Keywords: Retail. Ear. Helical edge.*

## INTRODUÇÃO

Nos últimos anos, houve um acaloramento da discussão em relação aos implantes mamários, principalmente no que concerne ao *BIALCL (Breast Implant-Associated Anaplastic Large Cell Lymphoma)* e *Síndrome ASIA (Autoimune Syndrome Induced by Adjuvants)*. [1,2] Com isso tivemos um aumento da procura no consultório por pacientes desejando realizar o explante mamário.

Sem entrar no mérito se há ou não indicação de realizar o procedimento sob ponto de vista clínico e médico, acreditamos que esta é uma decisão majoritariamente da paciente, desde que ela entenda as consequências estéticas da cirurgia após ampla discussão sobre o assunto. Muitas pacientes não desejam trocar os implantes antigos por outros com diferentes superfícies e que causem menor reação inflamatória (microtexturizados, nanotexturizados ou lisos), por isso estratégias para restaurar o volume mamário são um desafio para cirurgiões plásticos ao lidar com pacientes candidatas ao explante.

Sabemos que os implantes mamários exercem pressão sobre o tecido mamário causando atrofia do parênquima. Isso parece ser mais evidente no polo inferior e polo medial das mamas, principalmente em pacientes que optaram por implantes de maior volume na cirurgia primária. Casos com contratura capsular apresentam maior atrofia tecidual, sendo um desafio ainda maior ao cirurgião.

O grupo de pacientes candidato ao explante é muito heterogêneo. As pacientes podem apresentar sequelas nas mamas muito variáveis após a retirada dos implantes. O cirurgião que se propõe a tratar essas pacientes deve possuir um arsenal de estratégias amplo e criativo. Algumas pacientes podem somente realizar o explante sem mastopexia, outras necessitam realizar algum grau de mastopexia (periareolar, vertical ou em T invertido) e outras podem precisar de lipoenxertia<sup>3</sup>. O ponto crucial do tratamento dessas pacientes é preservar o máximo de tecido e usar a lipoenxertia sempre que possível<sup>4,5</sup>.

## OBJETIVO

Este trabalho visa demonstrar algumas estratégias e abordagens no manejo de pacientes candidatas ao explante mamário para atingir resultados satisfatórios.

## MÉTODO



Para fins didáticos dividimos os grupos de pacientes em três: **A)** Pacientes que após a retirada de implantes apresentam hipomastia e não apresentam flacidez ou ptose mamária; **B)** Pacientes que após a retirada dos implantes apresentam pequena flacidez ou ptose ou pseudoptose mamária e hipomastia; **C)** Pacientes que após a retirada dos implantes apresentam grande flacidez e/ou ptose mamária e hipomastia. Dessa forma, organizamos nossa conduta nestes diferentes grupos da seguinte forma:

**Grupo A)** Realizar o explante en-bloc + lipoenxertia subdérmica difusa e intra/submuscular (peitoral) difusa;

**Grupo B)** Realizar o explante en-bloc + mastopexia periareolar ou vertical (se necessário retirada de pele no sulco mamário) + lipoenxertia subdérmica difusa e intra/submuscular (peitoral) difusa;

**Grupo C)** Realizar o explante en-bloc + mastopexia com pedicuro de lyacir tipo II + lipoenxertia subdérmica difusa e intra/submuscular (peitoral) difusa mas com maior enfoque no polo inferior;

A lipoenxertia é uma técnica consagrada, eficaz e segura para restaurar o volume mamário. Para fins didáticos criamos um esquema de lipoenxertia para estes casos. Após realizada a mastopexia, dividimos o músculo peitoral em 4 usando como ponto central o CAP na sua nova posição. Em sentido horário: Polo superior medial (PSM), polo inferior medial (PIM), polo inferior lateral (PIL), e polo superior lateral (PSL).

O músculo peitoral tem formato de leque e tende a ser mais fino na sua porção medial (inserção esternal) o que limita quantidade de gordura intramuscular nesta região. A enxertia no quadrante inferolateral também é limitada pela borda do músculo peitoral que é oblíqua nesta região e não se estende até a linha axilar anterior. (**Imagem 1** demonstra o planejamento da lipoenxertia e como dividimos a lipoenxertia intra e submuscular).

## RESULTADOS

Nos casos de ptose mamária (Grupo C), optamos pela realização de mastopexia com pedicuro superior de preenchimento (Lyacir tipo II), o qual é rodado superiormente na tentativa de restaurar o volume no polo superior. A aproximação dos pilares mediais e laterais resulta em um polo inferior, muitas vezes, com aparência achatada. Uma das estratégias que utilizamos para melhorar este aspecto é a lipoenxertia em maior volume e densidade nos quadrantes inferiores do músculo peitoral maior (PIM e PIL). O cirurgião pode decidir realizar mais volume em outras regiões dependendo da sequela de cada paciente.

Outra estratégia que utilizamos para restaurar o volume no polo inferior é utilizar o excesso de tecido que seria retirado na compensação horizontal. Com devolução da pele abdominal e fixação do sulco inframamário (SIM) em posição mais alta, temos a necessidade de retirada de excesso de pele na



horizontal. Nas mastopexias convencionais (sem explante mamário), normalmente retiramos este excesso tecidual; nos casos de explante, mantemos este tecido, realizamos a desepitelização (manobra de Schwartzmann) dos pés dos pilares mediais e laterais e os rodamos superiormente “em cambalhota” para recrutar mais volume ao polo inferior (As últimas duas fotos da **Imagem 2** demonstram esta técnica).

## DISCUSSÃO

Muitas pacientes com implantes de silicone têm procurado os consultórios dos cirurgiões plásticos para realização do explante mamário. Para atingirmos resultado estético satisfatório neste subgrupo de pacientes, no que diz respeito a forma e volume mamário, com polo superior preenchido, todo tecido disponível deve ser preservado<sup>4,5</sup>.

A utilização de retalhos dermoglandulares com este intuito já foram descritos previamente.<sup>5,6,7</sup> Honig foi o primeiro a descrever o pedículo de preenchimento inferior pós explante mamário em 2010<sup>6</sup>. Gurunluoglu em 2013 também demonstrou sua série de casos usando o pedículo inferior com sucesso<sup>7</sup>. Graaf *et al.*, em 2019, descreveu a reconstrução utilizando o mesmo pedículo associado com lipoenxertia intramuscular e subdérmica para melhorar a forma e volume mamários<sup>4</sup>. Esta é uma estratégia conhecida na cirurgia mamária estética e reparadora.

Apesar das diversas publicações com menção a esta abordagem, sabemos que o pedículo inferior é nutrido pelas perfurantes intercostais, as quais podem ser comprometidas ao dissecar inferiormente a cápsula dos implantes, tornando-o mais arriscado do ponto de vista vascular em relação ao pedículo superior, razão pela qual preferimos este último.

Os implantes mamários exercem pressão sobre o tecido causando uma atrofia do parênquima mamário. Isso parece ser mais evidente no polo inferior e polo medial, principalmente em pacientes que optaram por implantes de maior volume na cirurgia primária. Notamos também que casos com contratura capsular apresentam maior atrofia tecidual, porém não encontramos trabalhos que façam menção a isto, sendo apenas um achado observacional.

Rohrich and colaboradores<sup>3</sup> descreveram um fluxograma muito rico e objetivo de manejo e conduta para os pacientes que são submetidos ao explante mamário no qual os divide em 6 grupos: A) Pacientes sem ptose - Lipoenxertia somente; B) Pseudoptose (alongamento do polo inferior sem ptose do CAP) - Mastopexia horizontal somente; C) Ptose grau I (CAP com alteração de posição < 2cm e de tamanho < 50mm) - Mastopexia periareolar; D) Ptose grau I (CAP com alteração de posição < 2cm e de tamanho > 50mm) - Mastopexia vertical; E) Ptose grau II (Cap com alteração de posição 2-4cm) - Mastopexia vertical ou em T invertido; e F) Ptose grau III (CAP com alteração de posição > 4cm) -



Mastopexia em T invertido. Nós resolvemos simplificar este fluxograma de tratamento em 3 grupos conforme descrito anteriormente neste trabalho.

Ao nosso ver, a lipoenxertia deve ser realizada sempre que possível. Ainda há algumas pacientes que têm preocupação com relação à transferência de gordura. Isto se deve aos seguintes fatores: a possível interferência na detecção de câncer de mama nos exames de screening mamário; a ação das *ADSC (Adipose-Derived Stem Cells)* na recorrência do câncer; e suas possíveis complicações como infecção, cistos oleosos, necrose e calcificações<sup>3,8</sup>. Entretanto, já está comprovada tanto a eficácia quanto segurança deste procedimento quando realizado de maneira correta seguindo os preceitos descritos por diversos autores resultando em boa taxa de pega e baixo índice de complicações<sup>8-11</sup>. Além disso, radiologistas experientes e cientes da realização deste procedimento antes da mamografia ou ressonância magnética têm capacidade de diferenciar calcificações suspeitas das causadas pelo enxerto.

Para sucesso da lipoenxertia, a vascularização do leito receptor é fundamental. [10]. A reabsorção do enxerto intramuscular é menor. Em um estudo prospectivo, a perda de volume foi mensurada em 21.5% após 3 meses do enxerto intramuscular<sup>11</sup>. Julgamos fundamental utilizar este leito receptor pela capacidade de receber maiores volumes (150-200ml na nossa prática). Um dos obstáculos a enxertia intramuscular é em casos nos quais os implantes foram colocados primariamente no plano submuscular. Nestes casos, a atrofia natural do músculo peitoral limita a quantidade de gordura a ser enxertada neste local e mais sessões podem ser necessárias.

No plano glandular, a atrofia do parênquima mamário limita a capacidade de receber maiores volumes de enxerto de gordura. Por isso - neste local - preferimos realizar somente no plano subdérmico difusamente na primeira sessão (volumes que variam de 40 a 60ml). Novas sessões de lipoenxertia podem refinar o resultado estético e aumentar a capacidade de volume a ser enxertado neste sítio.

Uma consequência dos implantes a longo prazo é o alongamento do polo inferior. O peso do implante distende a pele da mama, muitas vezes violando a estrutura do sulco inframamário (SIM) e alterando a anatomia local. Dessa forma, um ponto crucial da cirurgia é a fixação do SIM em posição mais alta. Nos nossos primeiros casos, não restauramos a anatomia ligamentar local e houve alguns casos com descenso das cicatrizes horizontais, com necessidade de reparo posterior. Para realizar o reforço, temos preferência pelo uso do fio farpado de PDS 2-0 ou 3-0, entretanto pode ser usado outro fio de preferência do cirurgião como Nylon ou Vycril.

Outra manobra que utilizamos com frequência é a utilização de retalhos dermoglandulares dos pés dos pilares medial e lateral. Estes são rodados superiormente para melhorar o preenchimento do polo inferior. (**Imagem 2**). Todo volume tecidual deve ser preservado para atingirmos resultados



**ACM**

Arquivos Catarinenses de Medicina

ISSN (impresso) 0004-2773

ISSN (online) 1806-4280



satisfatórios. Demonstramos alguns casos nos quais utilizamos esta abordagem e os resultados obtidos  
**(Casos 1 a 4)**



## CONCLUSÃO

A reconstrução mamária após explante requer do cirurgião muita criatividade e a preservação do máximo de tecido possível, além da associação da lipoenxertia para que obtenhamos resultados estéticos satisfatórios. Este artigo demonstra algumas estratégias dos autores em relação a esta desafiadora cirurgia.

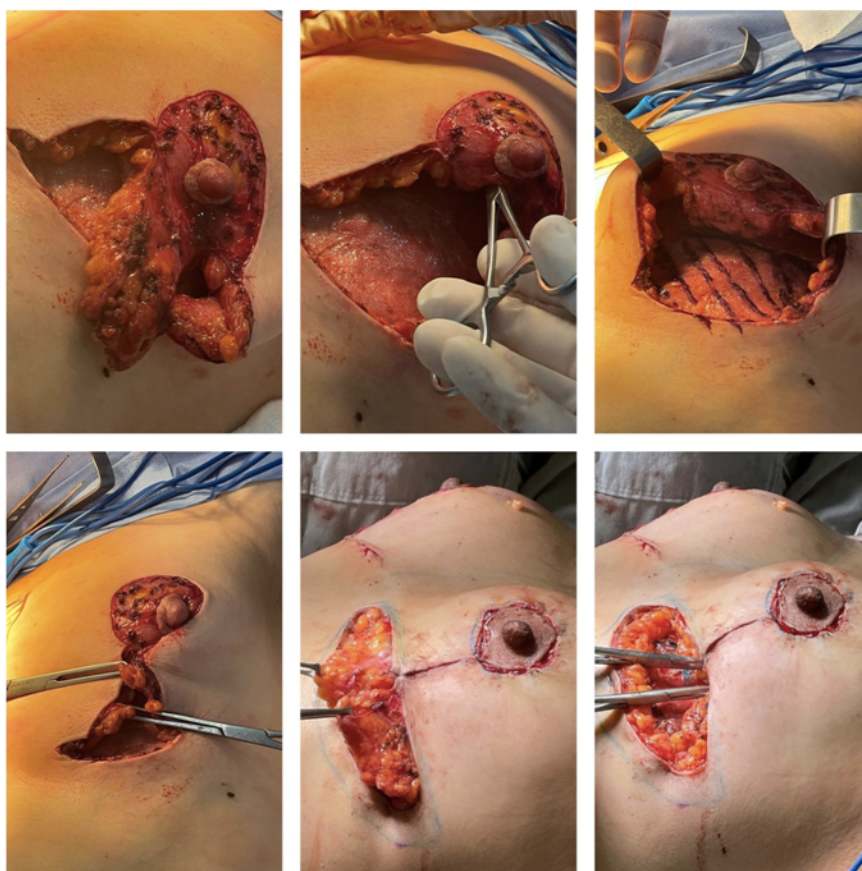
## REFERÊNCIAS

1. Coming of Age: Breast Implant-Associated Anaplastic Large Cell Lymphoma After 18 Years of Investigation. Clemens MW, Miranda RN. *Clin Plast Surg*. 2015 Oct;42(4):605-13.
2. Autoimmune/inflammatory syndrome induced by adjuvants (ASIA) demonstrates distinct autoimmune and autoinflammatory disease associations according to the adjuvant subtype: Insights from an analysis of 500 cases. Abdulla Watad, Nicola Luigi Bragazzi, Dennis McGonagle, Mohammed Adawi, Charlie Bridgewood, Giovanni Damiani, Jaume Alijotas-Reig, Enrique Esteve-Valverde, Mariana Quaresma, Howard Amital, Yehuda Shoenfeld. *Clin Immunol* 2019 Jun;203:1-8.
3. Surgical Management of the Explant Patient: An Update on Options for Breast Contouring and Volume Restoration. Yash J. Avashia, Rod J. Rohrich, Allen Gabriel, Ira L. Savetsky. *PRS* 2020
4. Breast Auto-augmentation (Mastopexy and Lipofilling): An Option for Quitting Breast Implants. Ruth M. Graf, Maria C. Closs Ono, Daniele Pace Priscilla Balbinot Andre, L. B. Pazio, Dayane R. de Paula. *Aesth Plast Surg* 2019
5. “SIEF”—simultaneous implant exchange with fat: a new option in revision breast implant surgery. Del Vecchio DA (2012) *Plast Reconstr Surg*. 130:1187–96
6. Honig JF, Frey HP, Hasse FM, Hasselberg J (2010) Inferior pedicle autoaugmentation mastopexy after breast implant removal. *Aesthet Plast Surg* 34(4):447–54
7. Gurunluoglu R, Sacak B, Arton J (2013) Outcomes analysis of patients undergoing autoaugmentation after breast implant removal. *Plast Reconstr Surg* 132(2):304–315
8. Spear SL, Coles CN, Leung BK, Gitlin M, Parekh M, Macarios D. The safety, effectiveness, and efficiency of autologous fat grafting in breast surgery. *Plast Reconstr Surg Glob Open* 2016;4:e827.
9. Coleman SR, Saboeiro AP. Primary breast augmentation with fat grafting. *Clin Plast Surg*. 2015;42:301–306, vii.
10. Hamza A, Lohsiriwat V, Rietjens M (2013) Lipofilling in breast cancer surgery. *Gland Surg* 2:7–14
11. Ho Quoc C, Taupin T, Guerin N, Delay E (2015) Volumetric evaluation of fat resorption after breast lipofilling. *Ann Chir Plast Esthet* 60(6):495–9.

## FIGURAS

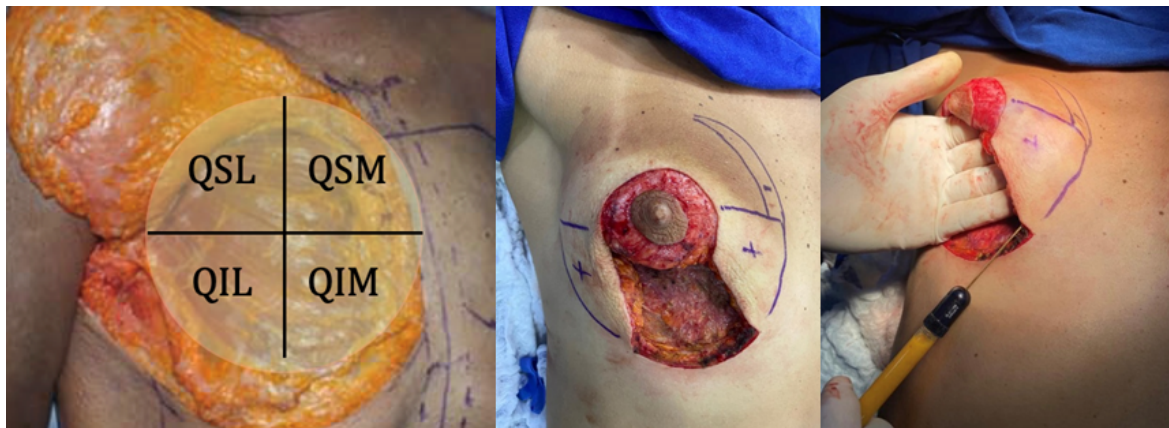

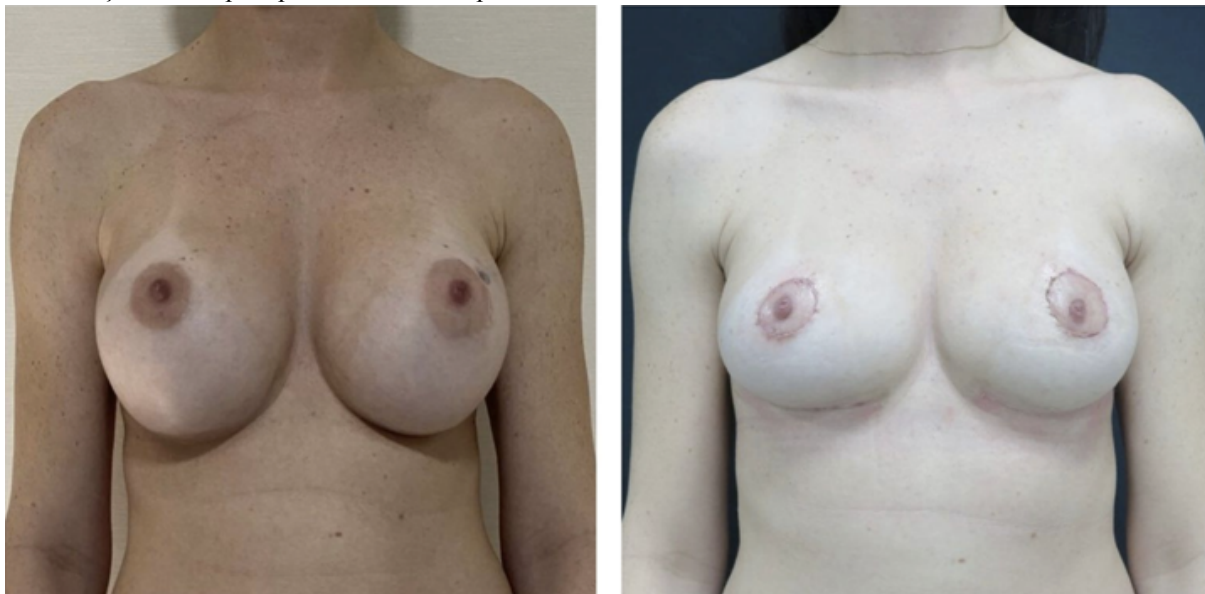
Imagem 1: Esquema de Lipoenxertia intra e submuscular dividindo em 4 quadrantes ( QSL: quadrante superolateral; QSM: quadrante superomedial; QIL: quadrante inferolateral; e QIM: quadrante inferomedial); Programação de enxertia subcutânea focada nos pilares laterais e mediais e cleavage.



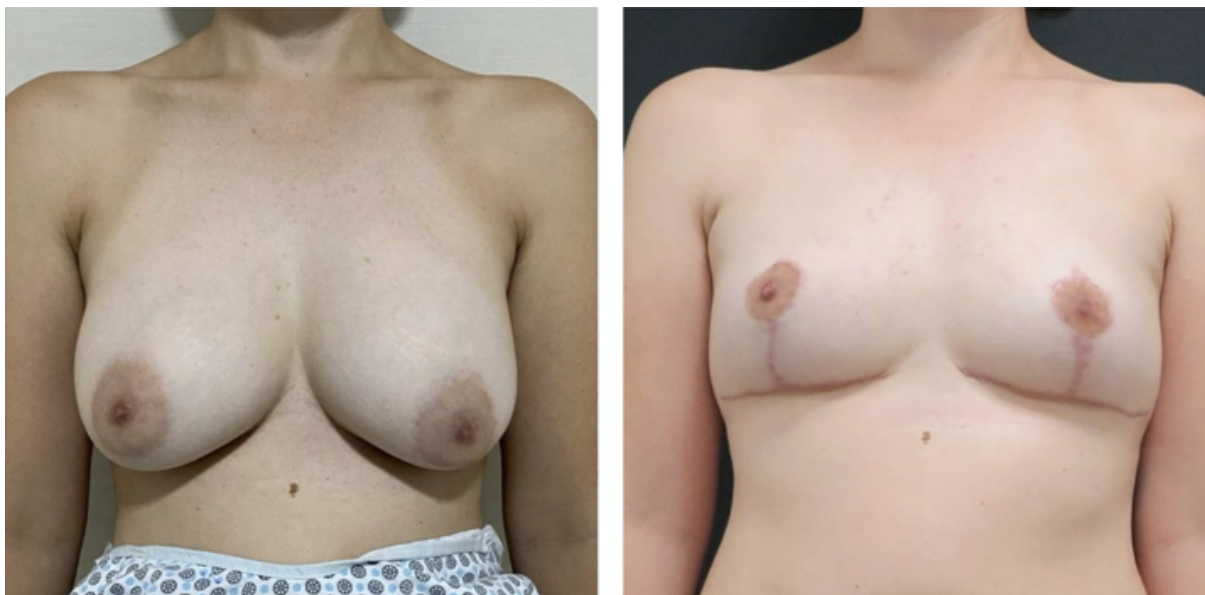**Imagem 2:** Demonstra em ordem: Confeção de pedículo de preenchimento superior (Lyacir II); A rotação do pedículo para preenchimento do polo superior; Demarcação do enxerto intramuscular focado no polo inferior



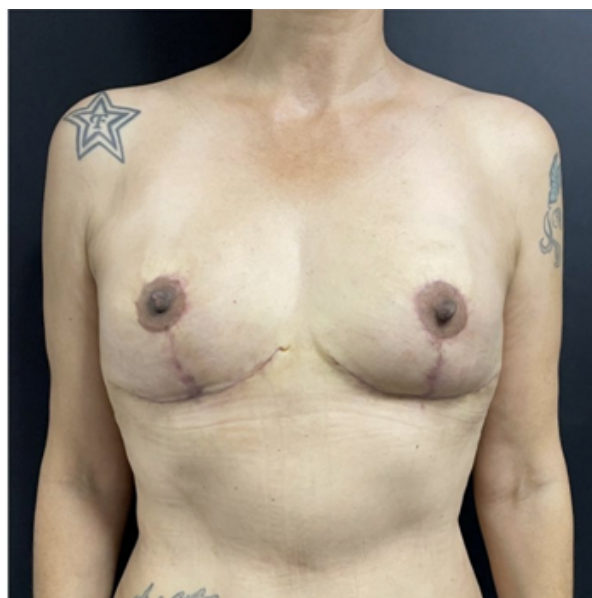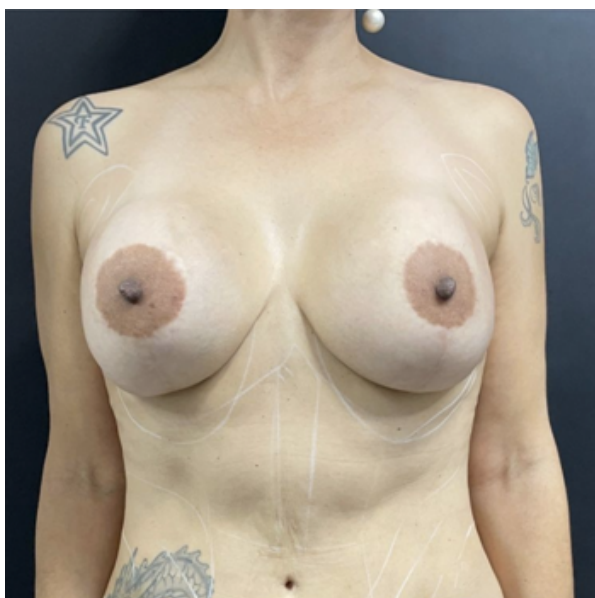(QIL e QIM do m. peitoral maior); Fechamento dos pilares medial e lateral; Deseptelização dos pés dos pilares medial e rotação cranial para preenchimento do polo inferior.



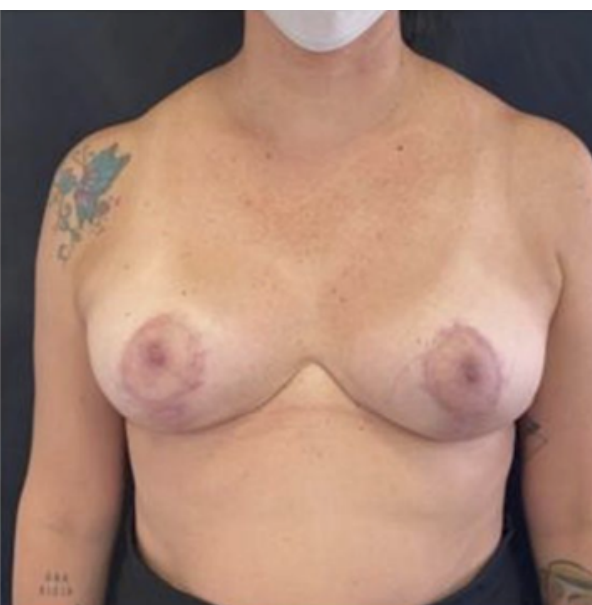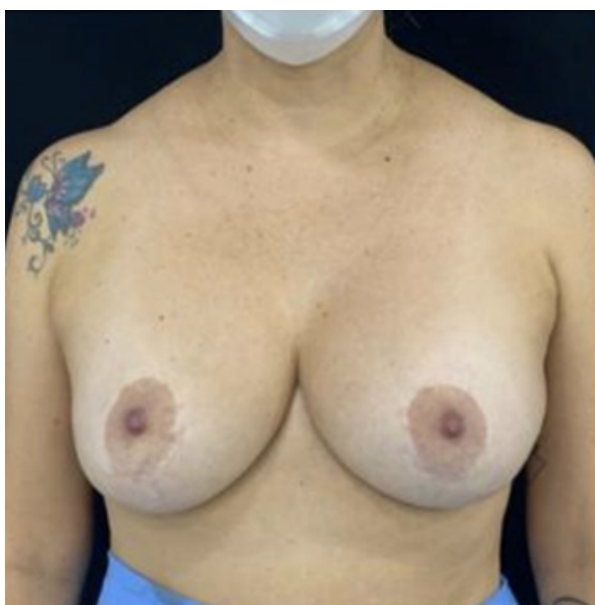
Caso 1: Paciente com alongamento do polo inferior (Bottoing out). Realizado explante mamário em bloc, Mastopexia periareolar e retirada de fuso de pele junto ao SIM para encurtamento do polo inferior e fixação do SIM; Lipoenxertia subcutânea, intra e submuscular.



Caso 2: Paciente com Ptose mamária. Realizado explante mamário em bloc, Mastopexia em T invertido com pedículo superior de lycir, fixação do SIM e Lipoenxertia subcutânea, intra e submuscular.



Caso 3: Realizado explante mamário em bloc, Mastopexia em T invertido com pedículo superior de Iyagir, retalho de preenchimento inferior com os pés dos pilares medial e lateral, fixação do SIM e Lipoenxertia subcutânea, intra e submuscular.



Caso 4. Realizado explante mamário em bloc, Mastopexia em T invertido (curta) com pedículo superior de Iyagir, fixação do SIM e Lipoenxertia subcutânea, intra e submuscular.