



---

**RESUMO EXPANDIDO**

---

**TRATAMENTO DE RINOFIMA COM EQUIPAMENTO ELETROCIRÚRGICO COM ALÇA:  
RELATO DE CASO***TREATMENT OF RHINOPHYMA WITH ELECTROSURGICAL WIRE LOOP EQUIPMENT: CASE  
REPORT*

Bruno Bisognin Garlet<sup>1</sup>  
Tássio Fernando Crusius<sup>1</sup>  
Francine Rodrigues Philippsen<sup>1</sup>  
Flávia Cristina Marafon<sup>1</sup>  
Gabriel Fiorio Grando<sup>2</sup>  
Pedro Bins Ely<sup>3</sup>

**RESUMO**

**Introdução:** Rinofima é uma deformidade nasal resultante da proliferação de glândulas sebáceas e tecido conjuntivo que, geralmente, requer medidas cirúrgicas. **Objetivos:** Relatar o caso de um paciente com diagnóstico de rinofima, submetido a ressecção por meio de eletrocirurgia de alta frequência, com a utilização de LEEP (Loop Electrosurgical Excision Procedure). **Métodos:** Estudo descritivo, com análise de prontuário eletrônico, relatório cirúrgico e registro fotográfico do caso. **Resultados:** O rinofima foi ressecado até que o contorno original do nariz pudesse ser observado e a permeabilidade da via aérea fosse restaurada. **Discussão:** A técnica precisa, com o uso de eletrodo em alça, minimiza o processo inflamatório e diminui a ocorrência de cicatrizes inestéticas em comparação ao eletrocautério. **Conclusão:** Ao respeitar as subunidades anatômicas nasais, o LEEP apresenta-se como uma técnica simples, segura e reprodutível, trazendo resultados estéticos e funcionais satisfatórios.

**Descritores:** Cirurgia Plástica. Rinofima. Eletrocirurgia.

**ABSTRACT**

***Introduction:** Rhinophyma is a nasal deformity resulting from proliferation of sebaceous glands and connective tissue that requires surgical techniques to reduce the hypertrophied tissue. **Objectives:** Report the case of a patient diagnosed with rhinophyma who underwent resection by a high frequency electrosurgery, using LEEP (Loop Electrosurgical Excision Procedure). **Methods:** Descriptive study with analysis of electronic medical records, surgical report and photographic record of the patient. **Results:** Rhinophyma was resected until the original contour of the nose could be observed and airway permeability was restored. **Discussion:** Technique using a delicate loop electrode minimizes inflammatory process and reduces risk of unsightly scars compared to electrocautery. **Conclusion:** By respecting nasal anatomical subunits, with good hemostasis and minimal tissue damage, LEEP presents as a simple, safe and reproducible technique, bringing satisfactory aesthetic and functional results.*

---

<sup>1</sup> Residente do Serviço de Cirurgia Plástica e Microcirurgia Reconstructiva da Irmandade Santa Casa de Misericórdia de Porto Alegre (ISCOMPA) / Universidade Federal de Ciências da Saúde de Porto Alegre (UFCSA), Porto Alegre, RS, Brasil. Email: bruno\_garlet@hotmail.com

<sup>2</sup> Membro da Liga de Cirurgia Plástica - Universidade Federal de Ciências da Saúde de Porto Alegre (UFCSA), Porto Alegre, RS, Brasil.

<sup>3</sup> Chefe do Serviço de Cirurgia Plástica e Microcirurgia Reconstructiva da Irmandade Santa Casa de Misericórdia de Porto Alegre (ISCOMPA) / Universidade Federal de Ciências da Saúde de Porto Alegre (UFCSA), Porto Alegre, RS, Brasil.



**Keywords:** *Plastic Surgery; Rhinophyma; Electrosurgery.*

## **INTRODUÇÃO**

Rinofima é uma deformidade nasal resultante da proliferação de glândulas sebáceas e tecido conjuntivo, que acomete, principalmente, homens brancos na quinta década de vida<sup>1-6</sup>. A etiologia da condição baseia-se na presença de acne rosácea como lesão precursora, sendo considerada o estágio mais grave da patologia dermatológica<sup>1-3</sup>. Apesar de os mecanismos patogênicos da evolução de acne rosácea para rinofima não serem completamente elucidados, sugere-se um componente multifatorial que envolve desregulação neurovascular e participação do sistema imune inato<sup>4-5</sup>.

O diagnóstico dessa condição é realizado de forma clínica pela presença de eritema, telangiectasias e espessamento cutâneo na região nasal. A utilização de técnicas histológicas para confirmação diagnóstica é possível, enquanto testes laboratoriais e radiográficos são desnecessários<sup>1-2</sup>. Clark et al. propuseram uma escala para graduar a severidade das características da doença de acordo com sua distribuição e seu grau de acometimento<sup>5</sup>. A classificação histopatológica do rinofima também é possível, variando de acordo com os achados: glandular, quando há expansão das glândulas sebáceas; fibroso, com hiperplasia do tecido conjuntivo; fibroangiomatoso, na presença de fibrose, telangiectasias e lesões inflamatórias; e actínico, com fibras elásticas em nódulos<sup>1,2,4</sup>.

A deformidade nasal resultante da condição pode proporcionar desfiguramento das características faciais do paciente, permitindo vulnerabilidade ao estresse psicológico, além de problemas respiratórios, sobretudo quando a hipertrofia da pele permite obstrução das válvulas nasais externas<sup>1,3,4</sup>. Na perspectiva terapêutica, o rinofima geralmente requer medidas cirúrgicas, com o objetivo de reduzir o tecido hipertrofiado e proporcionar harmonia à forma do nariz<sup>5</sup>. As técnicas cirúrgicas contemplam o tratamento ablativo e excisional, englobando técnicas como a eletrocirurgia, com corte e coagulação da lesão a partir do uso de equipamento de alta frequência<sup>1-3,5</sup>.

## **OBJETIVO**

O objetivo deste trabalho é relatar o caso de um paciente com diagnóstico de rinofima, submetido à ressecção tangencial da lesão por meio de eletrocirurgia de alta frequência, com a utilização de LEEP (Loop Electrosurgical Excision Procedure - Procedimento de Excisão Eletrocirúrgica com Alça), pela equipe do Serviço de Cirurgia Plástica da Santa Casa de Misericórdia de Porto Alegre.



## MÉTODO

Trata-se de um estudo descritivo, consistindo em análise de prontuário eletrônico, relatório cirúrgico e registro fotográfico do caso. Realizou-se, ainda, uma revisão de literatura nas principais bases de dados internacionais, seguida por uma breve discussão.

## RESULTADOS

Homem, 69 anos, encaminhado ao Ambulatório de Cirurgia Plástica por deformidade nasal e dificuldade respiratória progressiva há três anos. Possuía histórico de hipertensão e diabetes; negava etilismo. Ao exame, evidenciaram-se hipertrofia e hiperemia cutâneas difusas, compatíveis com rosácea, acentuado espessamento cutâneo nasal, sobretudo em região de ponta e asas nasais, e importante alargamento da base alar. As válvulas nasais externas, pelo volume da lesão em região de lóbulo, columela e bordas alares, apresentavam-se comprimidas, ocasionando obstrução parcial ao fluxo aéreo (Fig. 1). O paciente foi avaliado previamente pela equipe de Dermatologia da instituição, que firmou o diagnóstico clínico de rinofima e sugeriu ressecção cirúrgica; não foi realizado tratamento clínico conservador prévio.

O paciente foi submetido à cirurgia para tratamento da lesão, sob sedação e anestesia local. Procedeu-se à ressecção tangencial do rinofima por meio de LEEP e uso de eletrodo em alça. Os parâmetros foram ajustados para ondas misturadas de corte e coagulação (blended), com corrente tipo 1, e potência de 30 watts (Fig. 2). Iniciou-se a ressecção na região do dorso nasal, limitada superficialmente a pele e tecido subcutâneo, com preservação muscular. Após, ponta, lóbulo, columela e asas nasais foram abordados, com manutenção do suporte da válvula nasal externa. O rinofima foi ressecado tangencialmente, respeitando as subunidades anatômicas, até que o contorno original do nariz pudesse ser observado, de forma que a permeabilidade da via aérea fosse restaurada (Figs. 3 e 4). Revisou-se a hemostasia e a área cruenta foi coberta com curativo oleoso não-aderente, trocado diariamente até a reepitelização do defeito. Os fragmentos da lesão foram encaminhados a exame, com aspecto histológico compatível com rinofima. O paciente apresenta-se, atualmente, com 5 meses de pós-operatório, sem queixas de obstrução nasal, com boa função valvular externa e bom aspecto estético (Figs. 5 e 6).



## DISCUSSÃO

A regressão espontânea do rinofima tem baixa probabilidade e, atualmente, não há consenso definido sobre a melhor técnica para o seu manejo<sup>7</sup>. As modalidades terapêuticas são limitadas e de qualidade variável<sup>4</sup>. Embora a rosácea responda bem ao tratamento oral com isotretinoína e tetraciclina, o rinofima tem como principal opção os métodos excisionais. Dentre os procedimentos recomendados, estão ressecção com lâmina fria, eletrocirurgia, utilização de eletrocautério e ablação com laser de CO<sub>2</sub> 1,7. Os principais objetivos terapêuticos são corrigir a deformidade estética e evitar a obstrução nasal. Para isso, deve-se reduzir o tecido glandular hipertrofiado e melhorar o contorno nasal, controlando o sangramento excessivo<sup>1</sup>.

O LEEP é um procedimento citado inicialmente em 1950 por Farina e, atualmente, recomendado fortemente por Marcasciano para o manejo do rinofima, especialmente em pacientes idosos com condições de saúde que limitam a excisão cirúrgica convencional<sup>2,6</sup>. Ao utilizar radiofrequência para promover calor ao tecido, o LEEP permite, com mínima dispersão térmica à vizinhança, ressecção e coagulação simultâneas da lesão, apresentando vantagem em relação à lâmina fria<sup>1,5</sup>. A técnica precisa, com o uso de delicado eletrodo em alça, minimiza o processo inflamatório e diminui o risco de ocorrência de cicatrizes inestéticas em comparação ao eletrocautério, cuja energia produzida tende a sofrer maior dispersão, com importante queimadura tecidual adjacente<sup>3,5</sup>. Com relação ao laser de CO<sub>2</sub>, a eletrocirurgia compartilha a lesão tecidual controlada para moldar o nariz enquanto realiza hemostasia<sup>5</sup>. Entretanto, apesar de possuir leve desvantagem quando comparado ao laser, que possui maior precisão e oferece campo cirúrgico mais limpo, os resultados cosméticos de ambas as técnicas são equivalentes. Além disso, a ablação com laser é mais cara, demanda maior tempo cirúrgico para realização e não permite a obtenção de amostras teciduais para exame histopatológico<sup>5,7</sup>.

## CONCLUSÃO

O rinofima geralmente requer excisão cirúrgica e a utilização de múltiplas modalidades terapêuticas é comum. Nesse contexto, a eletrocirurgia mostra-se eficaz, tem vasta disponibilidade e bom custo-benefício, sobretudo quando comparada a métodos como o laser de CO<sub>2</sub>. Ao respeitar as subunidades anatômicas nasais, com boa hemostasia e mínimo dano tecidual, o LEEP apresenta-se como uma técnica simples, segura e de boa reprodutibilidade, trazendo resultados estéticos e funcionais satisfatórios.



## REFERÊNCIAS

1. Dick MK, Patel BC. Rhinophyma. StatPearls. 2022 Jan.
2. Marcasciano M, Vaia N, Ribuffo D, Tarallo M, Ciaschi S. Rhinophyma: "less is more" and "old is gold". Aesthetic Plast Surg. 2017;41(1):232-3.
3. Sperli AE, Freitas JOG, Fischler R. Rinofima: tratamento com equipamento de alta frequência (radiofrequência). Rev. Bras. Cir. Plást.2009;24(4):504-8.
4. Wolter A, Scholz T, Liebau J. Giant rhinophyma: a rare case of total nasal obstruction and restitutio ad integrum. Aesthetic Plast Surg. 2017;41(4):905-9.
5. Clark DP, Hanke CW. Electrosurgical treatment of rhinophyma. J Am Acad Dermatol. 1990;22(5 Pt 1):831-7.
6. Farina R. Rhinophyma; plastic correction. Plast Reconstr Surg. 1950;6(6):461-6.
7. Chauhan, R, Loewenstein, SN, Hassanein, AH. Rhinophyma: prevalence, severity, impact and management. Clinical, Cosmetic and Investigational Dermatolog. 2020;13:537-51.

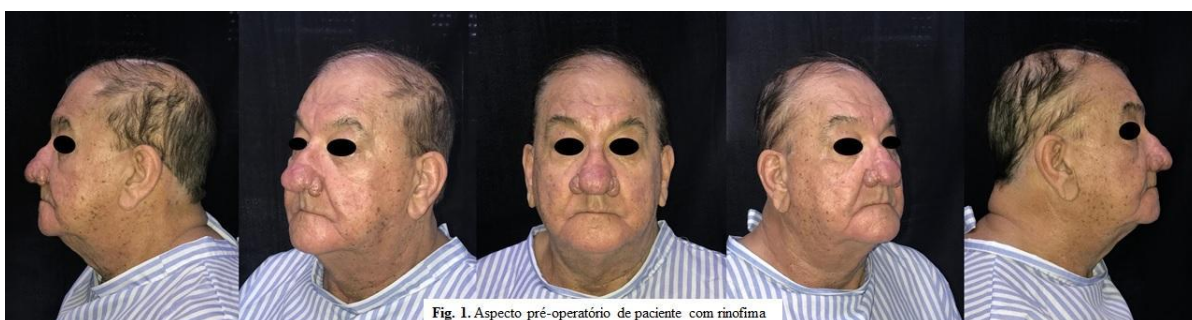

Fig. 1. Aspecto pré-operatório de paciente com rinofima

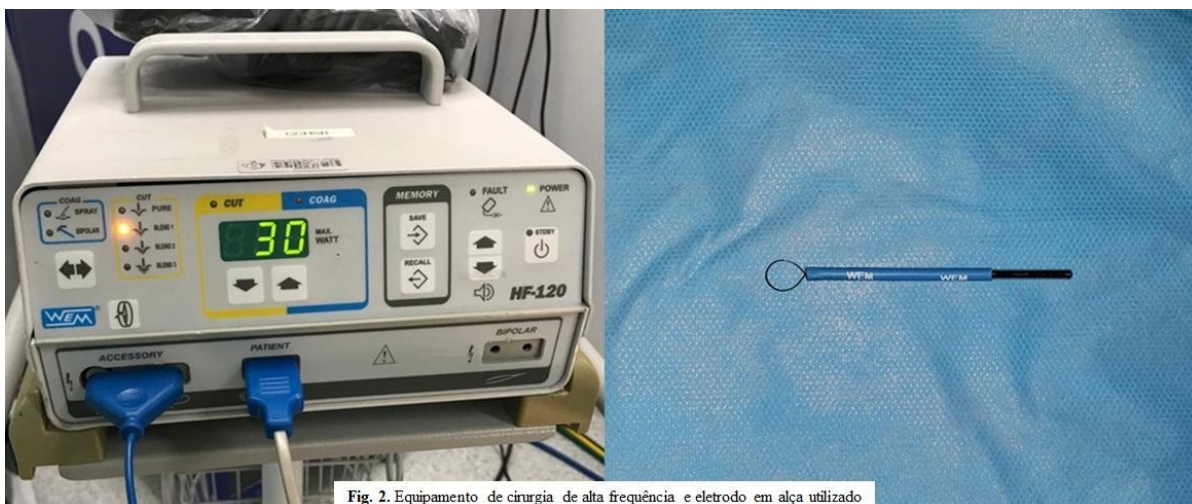


Fig. 2. Equipamento de cirurgia de alta frequência e eletrodo em alça utilizado

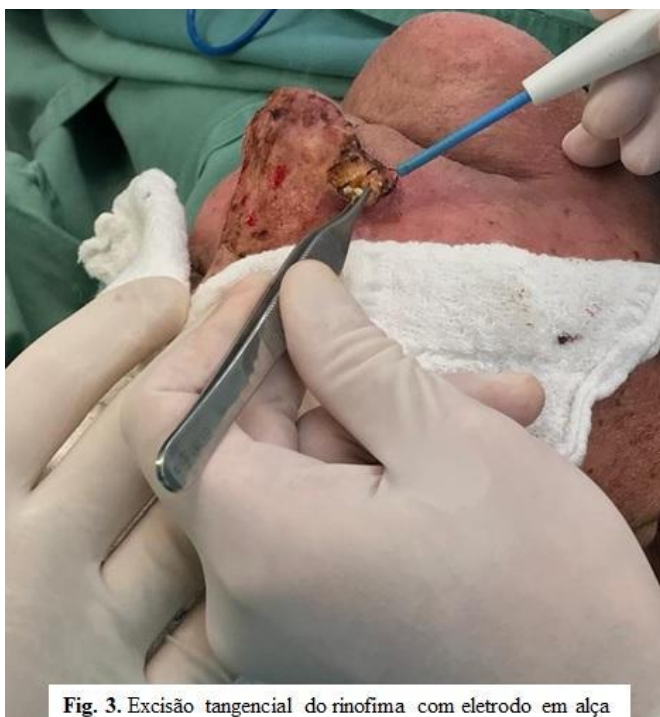


Fig. 3. Excisão tangencial do rinofima com eletrodo em alça

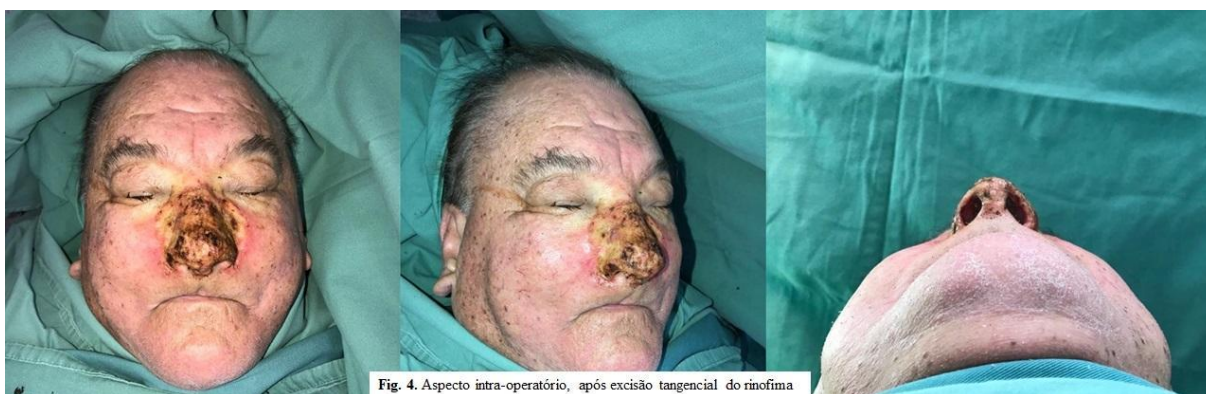

Fig. 4. Aspecto intra-operatório, após excisão tangencial do rinofima

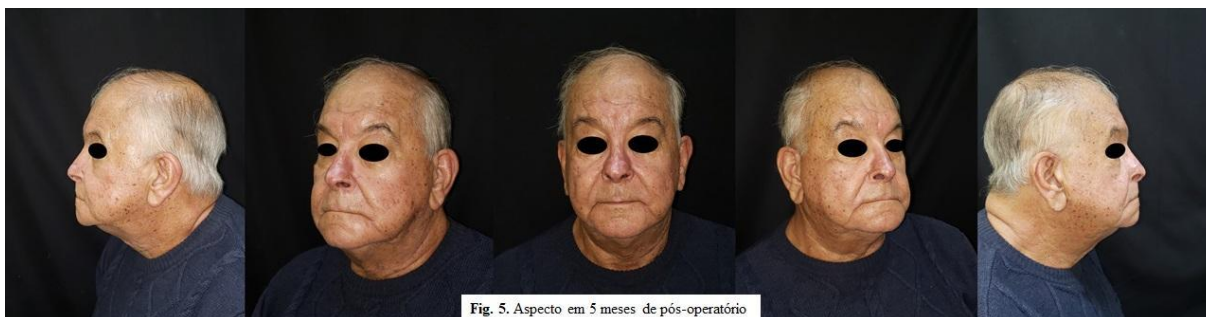

Fig. 5. Aspecto em 5 meses de pós-operatório

