



RELATO DE CASO

MIGRÂNEA HEMIPLÉGICA: DIAGNÓSTICO DIFERENCIAL POUCO CONHECIDO EM EMERGÊNCIA

HEMIPLEGIC MIGRAINE: DIFFERENTIAL DIAGNOSIS NOT KNOWN IN EMERGENCY

Guiomar Nascimento de Oliveira¹
Thomaz Almeida Vargas²
Débora Cavalcante Alves Onibene³
Hadassa Anjos de Almeida Lemes⁴
Wesley Blanco Mota⁵

RESUMO

A migrânea hemiplégica é uma forma rara de migrânea com aura que inclui fraqueza motora plenamente reversível, além de sintomas visuais, sensoriais e/ou de linguagem plenamente reversíveis. Pode ser esporádica ou familiar e a fisiopatologia ainda é incerta.⁽¹⁾ **Objetivo:** descrever um caso de paciente portador de migrânea hemiplégica ressaltando sua importância como diagnóstico diferencial no departamento de emergência. **Relato de caso:** Paciente feminina, 55 anos, admitida no pronto socorro com cefaléia holocraniana severa associada à afasia motora, sem déficit motor. Histórico de episódios recorrentes de cefaléia na infância e adolescência. Sinais vitais estáveis, exame clínico foi normal. Solicitada TC de crânio, sem alterações. Internada para investigação com retorno espontâneo da fala e melhora da cefaléia no quinto dia. Retornou uma semana após com cefaleia, afasia e hemiplegia à esquerda. Sem alterações na nova TC de crânio e demais exames complementares. Evoluiu com melhora espontânea do quadro no terceiro dia. Após 2 meses do último episódio retornou com quadro semelhante e TC de crânio normal. Evoluiu com melhora dos sintomas espontaneamente após 12 horas de observação, quando foi aventada hipótese diagnóstica de migrânea hemiplégica. Recebeu alta com topiramato e amitriptilina e encaminhada ao ambulatório de neurologia. **Discussão:** a cefaleia é um dos sintomas mais frequentes nos atendimentos de pronto socorro, representando 1-4 % em unidades de emergência^{(6),(7)}. Ter em mente diagnósticos diferenciais pode ser um fator crucial para o prognóstico do paciente.

Palavras-chave: Migrânea hemiplégica. Aura. Cefaleia. Emergência.

¹Médico Neurologista do Hospital Universitário Alzira Vellano, Alfenas, Minas Gerais, Brasil. E-mail: guioarneuro@gmail.com.

²Médico Residente de Clínica Médica do Hospital Universitário Alzira Vellano, Alfenas, Minas Gerais, Brasil. E-mail: academicpaper1234@gmail.com.

³Acadêmica do curso de medicina da Universidade José do Rosário Vellano (UNIFENAS), Campus Alfenas, Minas Gerais, Brasil. E-mail: deboracavalcante27@gmail.com.

⁴Acadêmica do curso de medicina da Universidade José do Rosário Vellano (UNIFENAS), Campus Alfenas, Minas Gerais, Brasil. E-mail: hadassa.almeida@gmail.com.

⁵Acadêmico do curso de medicina da Universidade José do Rosário Vellano (UNIFENAS), Campus Alfenas, Minas Gerais. E-mail: wesley.mota@gmail.com.



ABSTRACT: Hemiplegic migraine is a rare form of migraine with aura that includes reversible motor weakness in addition to reversible visual, sensorial and/or language symptoms. It may be sporadic or familial and its pathophysiology remains uncertain⁽¹⁾. *Objective:* to describe a case of a patient with hemiplegic migraine, highlighting its importance as a differential diagnosis in the emergency department. *Case report:* Female patient, 55 years old, admitted to the emergency department with severe holocranial headache associated with motor aphasia, without motor deficit. History of recurrent episodes of headache in childhood and adolescence. Stable vital signs, clinical examination was normal. Skull CT was requested, with no changes. Admitted to investigation with spontaneous return of speech and improvement of headache on the fifth day. She returned one week later with headache, aphasia and left hemiplegia. No changes in the CT scan of the skull nor the other complementary exams. She evolved with spontaneous improvement of the condition on the third day. Two months after the last episode she returned with a similar condition and a normal skull CT scan. The symptoms evolved spontaneously after 12 hours of observation, when a diagnostic hypothesis of hemiplegic migraine was suggested. She was discharged with topiramate and amitriptyline and sent to the neurology clinic. *Discussion:* headache is one of the most frequent symptoms in emergency rooms, accounting for 1-4 % in emergency units^{(6),(7)}. Keeping in mind the differential diagnoses can be a crucial factor for the patient's prognosis.

Keywords: Hemiplegic migraine. Aura. Headache. Emergency.

INTRODUÇÃO

A migrânea hemiplégica (MH), uma forma rara de migrânea com aura, cursa com fraqueza motora durante a aura além de sintomas visuais, sensoriais e/ou de linguagem(1). Os sintomas motores habitualmente duram menos de 72 horas, exceto a hipotonia; que, às vezes, pode persistir por semanas.(2)

Pode ser classificada na forma esporádica ou familiar. A distinção está no acometimento de familiar(es) de primeiro ou segundo grau, para a forma familiar.(3) Ambas possuem início geralmente na infância e tendem a ceder com a idade adulta com prevalência semelhante de 4-30%(4),(5).

Sua fisiopatologia ainda é incerta com duas principais hipóteses. A primeira é a hipótese vascular que atribui à perda de função motora devido à diminuição do fluxo sanguíneo cerebral durante a crise. A segunda, neurogênica engloba a demonstração de mutação gênica naqueles com migrânea hemiplégica familiar, em que ocorreria uma depressão cortical alastrante, isto é, uma onda de despolarização que atravessaria o córtex seguida por uma supressão da atividade neuronal, em que a onda de depressão alastrante levaria à provável hipoperfusão regional.(1)

O objetivo deste estudo é descrever um caso de paciente portador de migrânea hemiplégica ressaltando sua importância como diagnóstico diferencial no departamento de emergência.

DESCRIÇÃO DO CASO



Paciente feminino, 55 anos, foi admitida no pronto socorro (PS) com cefaleia holocraniana, forte intensidade, associado à afasia, sem déficit motor. Histórico de crises convulsivas na infância tratadas até adolescência com fenobarbital, quando a paciente interrompeu tratamento. Além disso, há referência de episódio semelhante na adolescência de cefaleia holocraniana, forte intensidade, associada a vômitos, hemiplegia em hemicorpo esquerdo com reversão espontânea do quadro em menos de 24 horas. Portadora de hipertensão arterial, diabetes mellitus tipo 2, dislipidemia, tabagista e histórico de episódios recorrentes de cefaleia.

História familiar de pai acometido por acidente vascular encefálico isquêmico (AVEi), mãe afetada por trombose venosa profunda, uma irmã acometida por AVEi e tromboembolismo pulmonar e dois irmãos, um falecido aos 30 anos devido a rompimento de aneurisma cerebral e o outro portador de aneurisma aórtico.

Os sinais vitais da paciente estavam estáveis, sem alterações nos demais sistemas ao exame físico. Prontamente foi solicitada tomografia computadorizada de crânio (TC)[figura 1] não revelando alterações. Optado por internação hospitalar para investigação de afasia e para analgesia. Houve melhora progressiva da cefaleia e, no quinto dia de internação, retorno espontâneo da fala. Recebeu alta no sexto dia.

Após uma semana foi repetidamente admitida no PS com quadro de afasia e hemiplegia em dimidio esquerdo. Realizada TC de crânio não demonstrando alterações significativas. Foi internada para otimização da analgesia e investigação. Realizada ressonância magnética de crânio, sem alterações. Solicitado eletrocardiograma, não evidenciando alterações significativas; ecocardiograma com leve regurgitação mitral e tricúspide com fração de ejeção de 72%, sem trombos intracavitários. Recebeu alta após o terceiro dia, sem déficit motor, afasia ou cefaleia.

Após dois meses do último episódio regressou ao hospital com cefaleia holocraniana, de forte intensidade, fotofobia, afasia e hemiplegia em hemicorpo esquerdo. Realizada TC de crânio, sem alterações. Após 12 horas sob observação evoluiu com melhora espontânea da hemiplegia e afasia e diminuição da cefaleia, quando foi aventada hipótese diagnóstica de migrânea hemiplégica. Recebeu alta com topiramato e amitriptilina e encaminhada ao ambulatório de neurologia.

DISCUSSÃO

A cefaleia é um dos sintomas mais frequentes nos atendimentos de PS, representando 1-4% em unidades de emergência.(6),(7) Ter em mente os diversos diagnósticos diferenciais relacionados às cefaleias pode ser um fator crucial para o prognóstico que no caso de nossa paciente a hipótese foi aventada apenas após o terceiro episódio e devido a recorrência em curto espaço de tempo.



O diagnóstico de MH é baseado em critérios clínicos estabelecidos pela Classificação Internacional de Cefaléias (3ª edição - 2018), os quais incluem aura consistindo de fraqueza motora plenamente reversível (habitualmente duram menos de 72 horas, todavia, em alguns pacientes pode persistir por semanas) e sintomas visuais, sensoriais e ou de fala/linguagem plenamente reversíveis.(8) Tais critérios devem ser cautelosamente observados, entretanto podem ser difíceis de serem estabelecidos, como no presente caso, uma vez que o conjunto de sintomas pode simular um acidente vascular encefálico. Em virtude disso é prudente afastar primeiramente tal evento em pacientes com idade avançada que manifestam fraqueza motora unilateral ou outros sintomas como paralisia facial(9) associado a investigação sobre as características da cefaleia.

O diagnóstico da forma familiar pode ser corroborado pelo estudo do cromossomo 19, o qual pode apresentar mutações gênicas. Já o diagnóstico dos casos esporádicos depende da realização de exames de neuroimagem e outros testes (incluindo estudo do líquido) para afastar outras etiologias.(1)

O tratamento é similar ao da migrânea com aura. Para a interrupção das crises é desaconselhado o uso de ergóticos e triptanos.(2),(4) Há relatos do uso de quetamina (spray nasal) reduzir a duração da aura com desaparecimento do déficit motor e outros estudos com uso de verapamil intravenoso, o qual mostrou potencial em abolir ambas a cefaleia e a hemiplegia, sendo desaconselhado o uso de nimodipino durante crises prolongadas.(4)

A profilaxia destina-se aos pacientes com crises recorrentes, duradouras ou graves. Todas as drogas comumente usadas na prevenção das migrêneas típicas podem ser usadas na MH. Fármacos como verapamil oral, acetazolamida e lamotrigina tem demonstrado potencial profilático eficaz, entretanto com resultados pouco definidos (melhora em alguns, sem efeito em outros) de maneira que não parece haver opinião firmada entre a literatura compulsada.(4)

REFERÊNCIAS

1. Silva Júnior AA, Malheiros JA, Leal JC, Gómez RS, Teixeira AL. Migrânea com aura hemiplégica. Migrêneas cefaleias. 2008;11(4):265-267.
2. Russell MB, Ducros A. Sporadic and familial hemiplegic migraine: pathophysiological mechanisms, clinical characteristics, diagnosis, and management. *Lancet Neurol.* 2011; 10: 457–70.
3. Kowacs F, Macedo DDP, Silva-Neto RP. Classificação Internacional das Cefaleias 3ª edição [internet]. 2019; 3: 1-78. Disponível em: <https://ichd-3.org/wp-content/uploads/2019/11/ICHD-3-Brazilian-Portuguese-translation-11112019.pdf>.
4. Silva WF, Amorim GG, Neto JC, Serva WD, Sampaio MCF. Migrânea hemiplégica: relato de 6 casos. *Migrêneas cefaleias.* 2004; 7 (1): 30-33.
5. Domingues JRS, Romero DFB, Esposito SB. Migrânea Hemiplégica Esporádica. *Rev Fac de Cienc Med Sorocaba.* 2005; 7(1):23-26.



6. Bruyn GW, Wernik HR. Migraine accompagnee: a critical evaluation. *Cephalalgia*. 1966; 6:1-22.
7. Yang XY, Du HP, Xu Y. A case of late-onset sporadic hemiplegic migraine. *J Int Med Res*. 2019; 0 (0):1-3.
8. Silva MJ, Figueiredo TGF, Silva VB, Figueiredo FCA, Rodrigues MIS, et al. Etiologia das cefaleias nos serviços de urgência: breve revisão. *Ver Med Minas Gerais*. 2010; 20 (2 Supl 1): S30-S33.
9. Ramirez-Lassepas M, Espinosa CE, Cicero JJ, Johnston KL, Cipolle RJ, Barber DL. Predictors of intracranial pathologic findings in patients who seek emergency care because of headache. *Arch Neurol*. 1997; 54:1506-11.

ANEXOS

Figura 1 - Exames de neuroimagem.

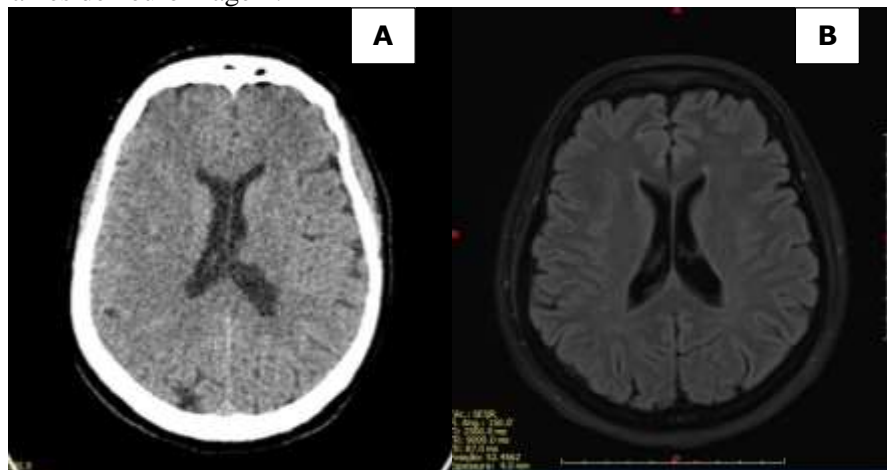


Figura 1 - (A) Tomografia computadorizada de crânio da primeira admissão hospitalar da paciente devido à queixa de cefaleia e disfasia. Ausência de sinais sugestivos de AVE. (B) Ressonância magnética de crânio solicitada na segunda internação hospitalar devido queixa de cefaleia, disfasia e hemiplegia em dimidio esquerdo. Ausência de sinais sugestivos de AVE. Fonte: imagem gentilmente cedida pela paciente (2019).